

Percorso diagnostico dei pazienti ipertesi. Protocolli per l'ipertensione secondaria

Emilio Vincenzo Dovellini

Divisione di Cardiologia, Ospedale di Careggi, Firenze

(Ital Heart J 2000; 1 (Suppl 5): 53-59)

Per la corrispondenza:

Dr. Emilio Vincenzo
Dovellini

Divisione di Cardiologia
Università degli Studi
Ospedale di Careggi
Viale Morgagni, 85
50134 Firenze

Prevalenza dell'ipertensione secondaria

Si stima che l'ipertensione secondaria abbia una prevalenza intorno al 5%. La tabella I mostra i principali studi sulla prevalenza dell'ipertensione secondaria¹.

I primi tre studi si riferiscono a casistiche di ipertesi che afferivano a centri di riferimento, e mostrano una prevalenza totale più alta, certamente per un *bias* di selezione. Gli studi di popolazione hanno mostrato invece prevalenze più basse.

Il sospetto di ipertensione secondaria

Le forme secondarie di ipertensione arteriosa sono relativamente rare, però il loro riconoscimento è molto importante se consideriamo che alcune di esse possono guarire definitivamente dopo la rimozione della causa. Tuttavia dobbiamo tenere presente che l'iter diagnostico per arrivare ad una definizione di ipertensione secondaria spesso comporta l'esecuzione di sofisticate e costose indagini che non possono ovviamente essere estese a tutta la popolazione di ipertesi. Il medico deve saper riconoscere alcune caratteristiche cliniche, e di laboratorio, che fanno sospettare la presenza di una forma secondaria e che pertanto possono indirizzare verso la richiesta di indagini più specifiche per una corretta definizione diagnostica.

Iipertensione nefrovascolare

L'ipertensione nefrovascolare è un'ipertensione causata da ipoperfusione renale, dovuta a stenosi dell'arteria renale, e sostenuta dall'attivazione del sistema renina-angiotensina (il rene stenotico aumenta la liberazione di renina).

La serie di esami utili alla diagnosi è sintetizzata in tabella II.

Elementi clinici suggestivi. Fra i più significativi ricordiamo: soffio addominale, resistenza al trattamento antipertensivo, comparsa di insufficienza renale in seguito all'uso di ACE-inibitori.

Fra gli esami di laboratorio, elementi molto suggestivi sono: elevati valori della renina plasmatica, asimmetria delle dimensioni renali, proteinuria. In tabella III è riportata una guida sensibile relativa all'iter diagnostico dell'ipertensione nefrovascolare, basata su un approccio selettivo in base al quale sono studiati solo pazienti con caratteristiche cliniche suggestive ed in base a queste caratteristiche viene definito il grado del sospetto clinico distinto in basso, moderato, elevato².

I soggetti con sospetto clinico basso sono quelli nei quali la prevalenza di ipertensione nefrovascolare è < 1%; in quelli con sospetto clinico moderato la prevalenza è compresa fra 5 e 15%, mentre in quelli con sospetto elevato la prevalenza di ipertensione nefrovascolare è > 25%.

Test diagnostici (indagini funzionali).

Dosaggio della renina nel sangue periferico. Dal momento che l'ipersecrezione di renina da parte del rene ipoperfuso è l'evento primitivo dell'ipertensione nefrovascolare è ovvio andare a dosare la renina plasmatica (o meglio l'attività reninica plasmatica-PRA) periferica. La reninemia basale, però, ha un potere discriminante troppo basso, e di fatto non è molto utilizzata.

• Test al captopril. Il dosaggio della reninemia 1 ora dopo somministrazione di captopril (25-50 mg *per os*), è un test più accurato; in una metanalisi di 9 studi pubblicati la sensibilità è risultata 74%, la specificità 89%.

Tabella I. Prevalenza dell'ipertensione secondaria: risultati di indagini su varie popolazioni.

	RIF			POP		
	n=4939	n=246	n=3783	n=665	n=1462	n=5485
Renoparenchimale	5	2.4	5.6	5	3.1	1.0
Renovascolare	4	2.8	0.7	0.2	0.8	0.1
Iperaldosteronismo primitivo	0.5	0.4	0.3	–	–	0.1
Feocromocitoma	0.2	–	0.1	–	–	–
Sindrome di Cushing	0.2	–	0.1	0.2	–	–
Coartazione aortica	1	–	–	0.2	–	–
Contraccettivi	–	4	1	0.2	0.8	0.1
Totale	10.9	9.6	7.8	5.8	4.6	1.1

I valori sono espressi in percentuale. POP = indagini su popolazione generale; RIF = indagini su pazienti inviati a centri di riferimento specificatamente per la ricerca di ipertensione secondaria.

Tabella II. Protocollo diagnostico nell'ipertensione nefrovascolare.

Ricercare elementi clinici suggestivi
 Dosaggio dell'attività reninica plasmatica
 Test al captopril
 Scintigrafia renale (associata con test al captopril)
 Eco color Doppler arterie renali
 Angio-RMN, angio-TAC spirale arterie renali
 Angiografia renale
 Dosaggio della renina nel sangue refluo delle vene renali*
 Urografia e.v.*

RMN = risonanza magnetica nucleare; TAC = tomografia assiale computerizzata. * esami meno utilizzati.

Tabella III. Indice di sospetto clinico dell'ipertensione nefrovascolare.

Basso: nessun esame specifico

- Ipertensione borderline, lieve, o moderata, in assenza di indizi clinici

Moderato: raccomandati esami non invasivi

- Ipertensione grave (pressione arteriosa diastolica > 120 mmHg)
- Ipertensione resistente alla terapia tradizionale
- Esordio improvviso di ipertensione persistente, moderata-grave
- Ipertensione con soffio addominale caratteristico (lungo, ad alta frequenza)
- Ipertensione moderata in un fumatore, in un paziente con aterosclerosi (cerebrovascolare, coronarica, periferica) o in un paziente con aumento inspiegato ma stabile della creatinina
- Normalizzazione della pressione arteriosa per mezzo di ACE-inibitore in pazienti con ipertensione moderata o grave (soprattutto se fumatore o con ipertensione di recente esordio)

Elevato: può essere presa in considerazione l'esecuzione immediata di arteriografia

- Ipertensione grave (pressione arteriosa diastolica > 120 mmHg) con insufficienza renale o refrattaria ad un trattamento aggressivo (specialmente in paziente fumatore o con evidenza di arteriopatia occlusiva)
- Ipertensione accelerata o maligna (retinopatia grado III o IV)
- Ipertensione con aumento recente della creatininemia, sia inspiegato che indotto reversibilmente da un ACE-inibitore
- Ipertensione (moderata, grave) con riscontro di asimmetria ≥ 2 cm) delle dimensioni renali

Da Mann e Pickering², modificata.

Dosaggio della renina nel sangue refluo dalle vene renali. Il dosaggio della renina nel sangue refluo dalle vene renali prelevato mediante cateterismo venoso dalla vena femorale, costituisce un test più accurato e può essere utile per stabilire il significato funzionale della stenosi e per predire i benefici derivanti dalla sua eliminazione.

Test diagnostici (indagini morfo-funzionali). *Scintigrafia renale.* È un esame molto utile in quanto oltre a fornire l'immagine dei reni (iodio¹³¹-ippurato, parami-noippurato-PAH e mercaptoacetilglicina-MAG3 marcati con Tc-99m), consente di ottenere informazioni sul flusso (PAH, MAG3) e sul filtrato glomerulare (diethylene-triaminopentacetico-Tc-99m) separatamente per i due reni.

Il test al captopril, associato alla scintigrafia, ne ha migliorato sensibilmente l'accuratezza diagnostica: sensibilità e specificità superiori al 90%.

Indagini di tipo morfologico. Sono tutti esami con accuratezza diagnostica buona o ottima: eco-Doppler, angio-risonanza, angio-tomografia delle arterie renali ed angiografia renale.

Quest'ultimo è l'esame di elezione per una completa e diretta visualizzazione del circolo renale. Alcuni autori la consigliano come esame iniziale nei pazienti con caratteristiche cliniche molto suggestive di ipertensione nefrovascolare, anche se non è un *gold standard* perfetto: trovare una stenosi renale non significa che l'ipertensione dipende dalla stenosi. Sulla base del grado di sospetto clinico, un algoritmo utile per la valutazione ed il trattamento dell'ipertensione nefrovascolare³ può essere quello proposto nella figura 1.

Iperaldosteronismo primitivo

L'iperaldosteronismo primitivo è la sindrome che deriva dalla secrezione di una quantità eccessiva di al-

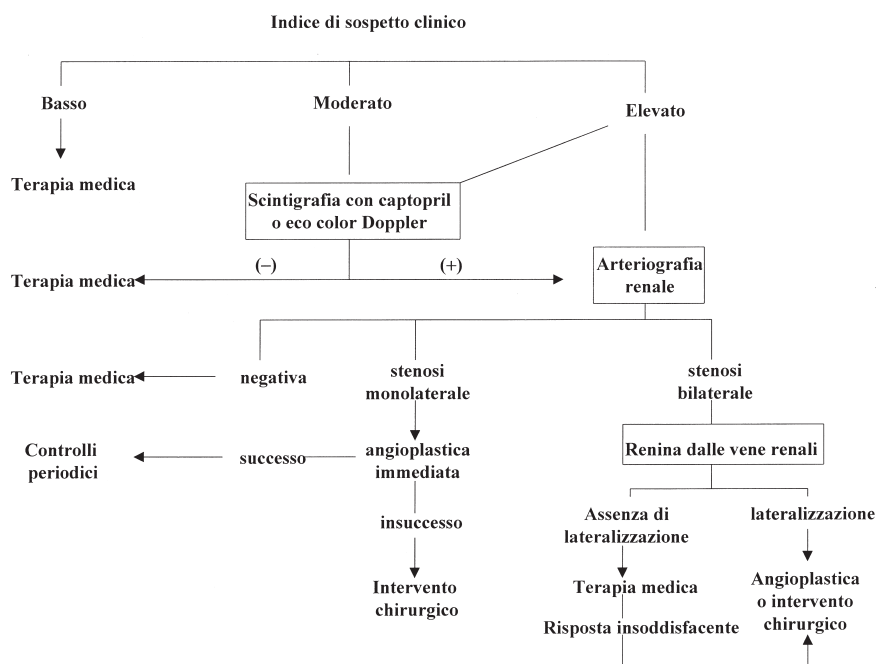


Figura 1. Algoritmo per la diagnosi e terapia dell'ipertensione nefrovascolare. Da Kaplan³, modificata.

dosterone da parte della corteccia surrenalica, dovuta nella maggior parte dei casi (75-80%) ad un adenoma monolaterale (morbo di Conn), talora (20-25%) ad un'iperplasia bilaterale, e molto più raramente a varianti di queste due forme.

La serie di esami utili alla diagnosi è sintetizzata in tabella IV.

Elementi clinici suggestivi. In tabella V sono riportati alcuni indizi, clinici e di laboratorio, che possono far sorgere il sospetto di iperaldosteronismo primitivo.

In modo particolare è suggestiva la presenza di astenia marcata associata ad ipopotassiemia. Il sospetto diventa ancora più consistente nel caso di associazione di potassiuria e del rilievo di soppressione della PRA. La diagnosi di iperaldosteronismo primitivo è confermata dal rilievo di elevati valori di aldosterone plasmatico ed urinario.

Tabella IV. Protocollo diagnostico nell'ipertensione secondaria a iperaldosteronismo primitivo.

Ricercare elementi clinici suggestivi
Potassiemia, potassiuria
Dosaggio dell'attività reninica plasmatica
Dosaggio dell'aldosterone urinario e plasmatico
Dosaggio di 18-idrossicorticosterone e 18-ossicortisolo
TAC, RMN surreni
Scintigrafia surrenalica con iodio ¹³¹ colesterolo (associata a desametasone)
Dosaggio dell'aldosterone plasmatico in ortostatismo*
Dosaggio dell'aldosterone venoso surrenalico*

Abbreviazioni come in tabella II. * esami meno utilizzati.

Tabella V. Elementi clinici e di laboratorio suggestivi di iperaldosteronismo primitivo.

Astenia*
Ipototassiemia (K < 3.2 mEq/l)*
Potassiuria (K > 25 mEq/24 ore)*
Elevati livelli di aldosterone plasmatico e urinario*
Soppressione dell'attività reninica*
Crampi e dolori muscolari, parestesie
Poliuria notturna
Iperensione di grado medio e grave, talora resistente al trattamento
Età 30-50 anni, per lo più femmine
Ipomagnesemia
Ipernatremia
Alcalosi metabolica

* elementi più significativi.

Test di laboratorio. Potassiemia. L'ipopotassiemia (K < 3.2 mEq/l) spontanea rappresenta un test di screening molto importante.

Potassiuria. Occorre poi verificare la potassiuria: se > 25-30 mEq/24 ore, il sospetto di iperaldosteronismo primitivo è maggiore e si può procedere nell'iter diagnostico.

Dosaggio dell'attività reninica plasmatica. Dopo il rilievo di ipopotassiemia, e potassiuria, si può procedere al dosaggio della PRA. Se, come atteso, la PRA è ridotta si procederà al dosaggio dell'aldosterone.

Dosaggio dell'aldosterone plasmatico ed urinario. Tenere presente che l'escrezione urinaria delle 24 ore risulta più attendibile della concentrazione plasmatica

che è più soggetta a fluttuazioni. L'associazione di una PRA soppressa con un aldosterone urinario elevato è patognomonica di un iperaldosteronismo primitivo.

In conclusione, l'iperaldosteronismo primitivo dovrebbe essere sospettato in tutti i pazienti ipertesi con ipopotassiemia spontanea o con ipopotassiemia che si manifesta con facilità all'assunzione di diuretici e che persiste alla loro sospensione. La conferma diagnostica si basa sulla dimostrazione di elevati valori di aldosterone urinario e plasmatico e la contemporanea soppressione della PRA. In caso di ipopotassiemia associata ad ipertensione, un algoritmo valido per la ricerca dell'iperaldosteronismo primitivo⁴ può essere quello rappresentato nella figura 2.

Tipo di patologia surrenalica. Una volta dimostrata la presenza di iperaldosteronismo primitivo è di primaria importanza determinarne il tipo dal momento che la terapia è diversa: chirurgica per l'adenoma, medica per l'iperplasia.

Per diagnosticare il tipo di patologia surrenalica sono disponibili diverse procedure che hanno un buon potere discriminante: dosaggio dell'aldosterone plasmatico in ortostatismo; aldosterone venoso surrenalico; dosaggio di 18-idrossicorticosterone e 18-ossicortisolo; tomografia assiale computerizzata (TAC); risonanza magnetica nucleare (RMN); scintigrafia surrenalica con iodio¹³¹ colesterolo (eventualmente associata a somministrazione di desametazone).

L'ampio numero di tecniche raccomandate testimonia le problematiche nella differenziazione della patologia che erano presenti nel passato. Fortunatamente oggi disponiamo della TAC e della RMN che permettono una risoluzione del problema nel 90% dei casi.

Tecniche di imaging per la localizzazione: tomografia assiale computerizzata, risonanza magnetica nucleare, scintigrafia surrenalica con iodio¹³¹ colesterolo. La risoluzione offerta dalla TAC e RMN ha reso queste tecniche non invasive la prima e la migliore via per diagnosticare il tipo di patologia surrenalica. La TAC e la RMN sono gli esami di scelta dal momento che possono individuare adenomi molto piccoli, anche inferiori al cm di diametro, con una accuratezza diagnostica che va dall'80 al 95% dei casi. Nel caso di iperplasia è presente un ingrandimento bilaterale delle surreni. Ovviamente la RMN ha una risoluzione e una specificità maggiori rispetto alla TAC. Se le immagini sono concordi con i test funzionali la diagnosi può considerarsi certa.

La metodica ecografica non è utilizzata per la scarsa risoluzione.

Nel caso di persistenza di dubbio, dopo TAC e/o RMN, può essere utile la scintigrafia surrenalica (iodio¹³¹ metil-norcolesterolo marcato con iodio¹³¹) che permette di identificare specificamente un iperaccumulo monolaterale o bilaterale legato a un'iperplasia surrenalica aldosterone-secernente. Questa metodica può essere ulteriormente sensibilizzata con la soppressione dell'asse ipofisi/surrene (quindi della funzione glucocorticoide) attraverso la somministrazione di desametazone (4 mg/die per 1 settimana); gli adenomi rimangono visibili mentre le iperplasie bilaterali scompaiono dopo alcuni giorni di desametazone. Con questa metodica la scintigrafia surrenalica è in grado di distinguere un adenoma da un'iperplasia nel 90% dei casi.

Riassumendo, una volta accertata l'esistenza di un iperaldosteronismo primitivo, un iter diagnostico valido per determinare il tipo di patologia (adenoma o iperplasia) può essere quello rappresentato nella figura 3⁴.

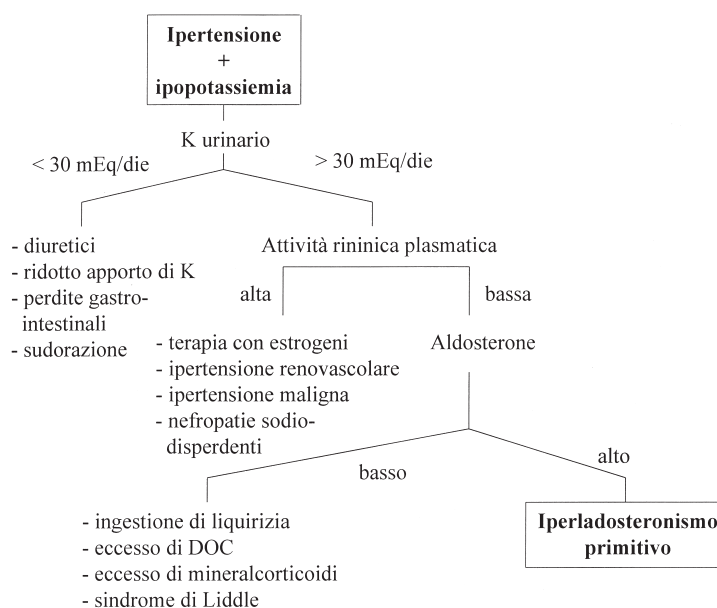


Figura 2. Algoritmo per la ricerca dell'iperaldosteronismo primitivo. DOC = desossicorticosterone. Da Kaplan⁴, modificata.




Figura 3. Iter diagnostico per la differenziazione del tipo di iperaldosteronismo primitivo. RMN = risonanza magnetica nucleare; TAC = tomografia assiale computerizzata. Da Kaplan⁴, modificata.

Feocromocitoma

È un tumore della midollare del surrene (cellule cromaffini) caratterizzato dalla capacità di sintetizzare e secernere catecolamine e loro precursori, spesso in enormi quantità. L'ipertensione è dovuta all'eccesso di catecolamine. Nel 90% dei casi il tumore è localizzato nella midollare surrenale, mentre nel 10% si trova in sedi extrasurrenaliche dove siano presenti cellule cromaffini (feocromocitomi extrasurrenalici di difficile localizzazione). È un tumore per lo più benigno, e solo nel 5-10% dei casi può avere caratteri di malignità.

La serie di esami utili alla diagnosi è sintetizzata in tabella VI.

Tabella VI. Protocollo diagnostico nell'ipertensione secondaria a feocromocitoma.

Ricercare elementi clinici suggestivi
 Dosaggio delle catecolamine urinarie e plasmatiche
 TAC, RMN surreni e cranio
 Scintigrafia MIBG con iodio¹³¹, surrenalica ed extrasurrenalica
 Test provocativo con glucagone*
 Test di soppressione con clonidina*

MIBG = meta-iodio-benzil-guanidina. Altre abbreviazioni come in tabella II. * esami meno utilizzati.

Elementi clinici suggestivi. Le manifestazioni cliniche di un eccesso di catecolamine sono molto varie. L'associazione ipertensione, cefalea ed ipersudorazione è ritenuto un indizio molto sospetto per la diagnosi di feocromocitoma. Frequenti sono anche la palpazione con tachicardia ed il pallore che spesso accompagna la tachicardia, l'ansietà, la sensazione di morte imminen-

te, nausea, vomito, tremore. Le crisi possono essere scatenate da molte cause: esercizio fisico, stress, minzione, defecazione, purganti, induzione dell'anestesia, fumo, palpazione dell'addome, la pressione esercitata dall'utero ingrandito durante la gravidanza, traumi, dolore, ingestione di alcuni cibi o bevande contenenti elevate quantità di tiramina (ad esempio formaggio, birra, vino).

La diagnosi di feocromocitoma si realizza sostanzialmente attraverso tre fasi: test di laboratorio, test funzionali, indagini di tipo morfologico.

Test di laboratorio. *Dosaggio delle catecolamine urinarie e plasmatiche.* La procedura di screening più semplice è la ricerca dei cataboliti delle catecolamine nelle urine: metanefrina, normetanefrina, acido vanilmandelico. Il test può essere condotto su un singolo campione di urina o meglio su un campione della raccolta di 24 ore e meglio ancora durante e dopo una crisi. I test urinari per la ricerca del feocromocitoma hanno una buona specificità e sensibilità⁵, con migliore performance per la metanefrina urinaria. Il dosaggio delle catecolamine plasmatiche può essere meno affidabile e ne viene sconsigliato l'uso come esame di screening.

Test funzionali. *Test provocativo con glucagone.* Nel caso di un paziente con quadro clinico suggestivo di feocromocitoma, ma valori di catecolamine urinarie e plasmatiche normali o solo moderatamente aumentati, può essere utile eseguire un test di stimolo. Nel feocromocitoma, dopo 2-3 min dalla somministrazione in bolo e.v. di glucagone, i livelli di catecolamine plasmatiche aumentano di 2-3 volte e spesso la pressione arteriosa aumenta di 15-20 mmHg.

Test di soppressione con clonidina. Nel caso di un paziente con livelli di catecolamine discretamente elevati, anche in assenza di un quadro clinico suggestivo (per esempio rilievo accidentale di masse surrenali- che), è indicato il test di soppressione. Quello più usato è il test con clonidina, un inibitore simpatico ad azione centrale, che ha buona performance⁶. L'adrenalina e la noradrenalina sono misurate prima e 2 e 3 ore dopo una singola dose di 0.3 mg di clonidina *per os*. I livelli di catecolamine si riducono al di sotto dell'ambito normale nei pazienti senza feocromocitoma, mentre rimangono elevati in quelli con feocromocitoma.

Indagini morfologiche. *Tecniche di imaging per la localizzazione: tomografia assiale computerizzata, risonanza magnetica nucleare, scintigrafia con meta-iodio-benzil-guanidina.* La localizzazione dei feocromocitomi è stata notevolmente facilitata dalle recenti tecniche di imaging: TAC, RMN, scintigrafia surrenalica midollare con meta-iodio-benzil-guanidina (MIBG). Con queste tecniche il feocromocitoma può essere localizzato anche a livello extrasurrenalico. La maggior parte dei feocromocitomi ha dimensioni sufficienti (> 2 cm) per poter essere facilmente identificata. Sia la TAC che la RMN hanno elevata sensibilità ed alto valore predittivo negativo, ma circa un terzo delle immagini anomale è dato da lesioni diverse dai feocromocitomi: pertanto il valore predittivo positivo di queste metodiche è solo del 70%⁷.

Talora una sola indagine morfologica non è sufficiente ed occorre combinare TAC, RMN e scintigrafia MIBG. Il modo più accurato di localizzare un feocromocitoma, anche extrasurrenalico, è la scintigrafia

MIBG con iodio¹³¹: sensibilità 88% e specificità 99%, con valore predittivo positivo del 95% e negativo del 98%⁸.

Nel sospetto clinico di feocromocitoma, un iter diagnostico utile può essere quello rappresentato in figura 4⁷.

Coartazione dell'aorta

È un restringimento del lume aortico che può causare uno stato ipertensivo. La coartazione aortica è tipica dell'età infantile ma può essere riscontrata anche nell'adulto.

Il restringimento dell'aorta può verificarsi in qualsiasi tratto della sua lunghezza, ma più frequentemente si localizza dopo l'origine dell'arteria succlavia sinistra oppure a livello o sotto l'inserzione del legamento arterioso.

La serie di esami utili alla diagnosi è sintetizzata in tabella VII.

Elementi clinici suggestivi. Nella presentazione tipica si osserva ipertensione agli arti superiori con riduzione o assenza dei polsi femorali. I sintomi suggestivi sono riportati in tabella VIII.

Tabella VII. Protocollo diagnostico nell'ipertensione secondaria a coartazione aortica.

- Ricerca elementi clinici suggestivi
- Rx torace
- Ecografia color Doppler aorta
- TAC, RMN aorta
- Angiografia aorta

Abbreviazioni come in tabella II.

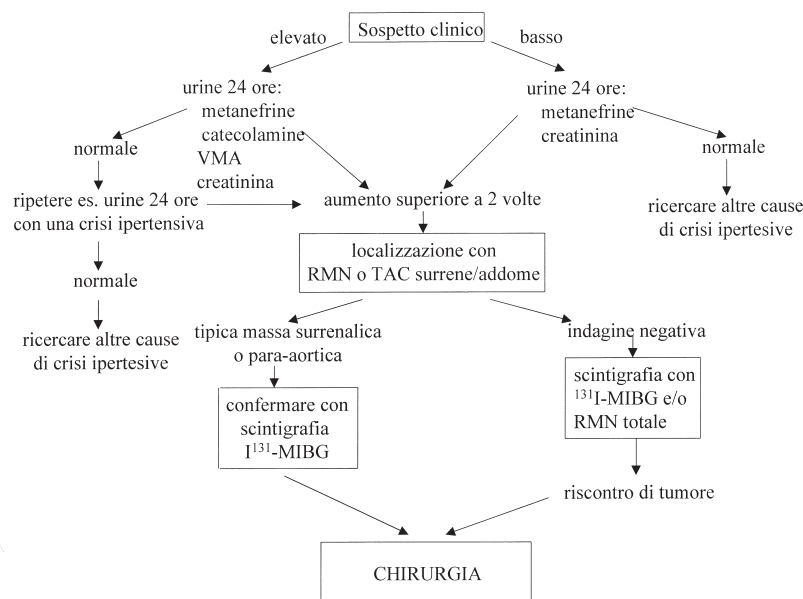


Figura 4. Iter diagnostico e terapeutico del feocromocitoma. MIBG = meta-iodio-benzil-guanidina; VMA = acido vanilmandelico. Altre abbreviazioni come in figura 3. Da Kaplan⁷, modificata.

Tabella VIII. Elementi clinici suggestivi della coartazione aortica.

Piedi freddi
Dolore da sforzo arti inferiori
Cefalea
Soffio toracico anteriore e/o posteriore
Pulsazioni al collo
Ipertensione arti superiori
Polso femorale debole o assente
Normali o bassi valori pressori arti inferiori

In caso di sospetto di coartazione aortica viene raccomandata la misurazione dei valori pressori anche agli arti inferiori (ogni laboratorio dovrebbe essere munito di bracciale di dimensioni adeguate; in mancanza di questo un normale bracciale può essere allocato a livello del terzo inferiore della gamba). In un soggetto giovane, il rilievo di ipertensione arteriosa agli arti superiori con polsi femorali deboli è fortemente suggestiva di coartazione.

Esami strumentali. La radiografia del torace può essere indicativa: presenza del “segno del 3” dovuta a dilatazione dell’aorta sotto e sopra la coartazione e/o di incisure costali secondarie a dilatazione dei vasi collaterali. La diagnosi definitiva può essere ottenuta con le

moderne tecniche di imaging: ecografia e color Doppler, TAC, RMN, e ovviamente con l’angiografia.

Bibliografia

1. Kaplan NM. Hypertension in the population at large. In: Kaplan NM, ed. Clinical hypertension. 7th edition. Baltimore, MD: Williams & Wilkins, 1998: 1-17.
2. Mann SJ, Pickering TG. Detection of renovascular hypertension. State of the art: 1992. *Ann Intern Med* 1992; 117: 845-53.
3. Kaplan NM. Renal vascular hypertension. In: Kaplan NM, ed. Clinical hypertension. 7th edition. Baltimore, MD: Williams & Wilkins, 1998: 301-21.
4. Kaplan NM. Primary aldosteronism. In: Kaplan NM, ed. Clinical hypertension. 7th edition. Baltimore, MD: Williams & Wilkins, 1998: 365-82.
5. Mann P, Runge LA. Biochemical screening for pheochromocytoma. Superiority of urinary metanephrines measurements. *Am J Epidemiol* 1984; 120: 788-90.
6. Bravo EL, Tarazi RC, Fouad FM, Vidt DG, Gifford RW Jr. Clonidine-suppression test: a useful aid in the diagnosis of pheochromocytoma. *N Engl J Med* 1981; 305: 623-6.
7. Kaplan NM. Pheochromocytoma (with a preface about incidental adrenal masses). In: Kaplan NM, ed. Clinical hypertension. 7th edition. Baltimore, MD: Williams & Wilkins, 1998: 345-63.
8. Shapiro B, Fig LM. Management of pheochromocytoma. *Endocrinol Metab Clin North Am* 1989; 18: 443-81.